

Aspects étiologiques des accidents vasculaires cérébraux ischémiques de l'adulte jeune dans un service de cardiologie : série de cas

Etiologic aspects of ischemic stroke in young adults in cardiology unit: a case series

Ka MM¹, Ndao SCT¹, Mboup WN¹, Baldé DW², Ba DM², Dia K¹, Fall PD¹, Mboup MC¹

1. Service de médecine cardiovasculaire, Hôpital Principal de Dakar, Dakar, Sénégal
2. Service de Cardiologie, Hôpital Militaire de Ouakam, Dakar, Sénégal

Auteur correspondant : Dr KA Mame Madjiguène

Résumé

Un accident vasculaire cérébral ischémique (AVCI) «du sujet jeune» diffère de celui du sujet âgé surtout par la prépondérance des étiologies inconnues, incertaines ou rares. L'incidence des AVCI du sujet jeune s'est accrue au cours des trois dernières décennies tandis qu'elle reste stable ou diminue chez les sujets âgés. Ce phénomène est contemporain de l'augmentation de la prévalence des facteurs de risque modifiables chez le sujet jeune, de l'usage des drogues récréatives et illicites, mais aussi de meilleures techniques de détection des lésions à l'imagerie. Nous rapportons une série de six cas de patients jeunes hospitalisés pour un AVCI dans notre service de cardiologie. Leur tranche d'âge allait de 24 à 48 ans et 4 d'entre eux étaient de genre masculin. Nous avons retrouvé un cas de connectivite mixte, une cardiopathie ischémique au stade de dilatation, une polyglobulie, une endocardite infectieuse sur valvulopathie mitrale et une vascularite. Le traitement était adapté au contexte étiologique. L'évolution était favorable sous traitement pour cinq patients. Le patient atteint d'une endocardite infectieuse est décédé des suites d'un choc mixte (cardiogénique et septique).

Mots clés : accident vasculaire cérébral ischémique - sujet jeune - Sénégal.

Summary

An ischemic stroke "of the young subject" differs from that of the elderly subject mainly by the preponderance of unknown, uncertain or rare etiologies. The incidence of ischemic strokes in the young subject has increased over the past three decades, while it remains stable or declining in older subjects. This phenomenon is contemporary with the increase in the prevalence of modifiable cardiovascular risk factors in young subjects, the use of recreational and illicit drugs, as well as better detection techniques for imaging lesions. We present the cases of six young adults who presented to our hospital with ischemic stroke. Their age range from 24 to 48 years with 4 of them being men. We found a case of systemic scleroderma associated to a discoid lupus, an ischemic hypokinetic heart disease, a polycythemia, an infectious endocarditis on mitral valvulopathy and a vasculitis. The treatment was adapted to the etiologic context. The evolution was favourable for five patients. One patient who presented an endocarditis died from a mixed (cardiogenic and septic) shock.

Key words: ischemic stroke - young adults - Senegal.

Introduction

Les accidents vasculaires cérébraux (AVC) constituent un problème mondial de santé publique tant par leur mortalité que par leur morbidité. L'âge médian de ces AVC est d'environ 75 ans dans les pays industrialisés [1]. Cependant, 2 à 12 % de ces AVC surviennent chez le sujet jeune de moins de 55 ans et sont principalement ischémiques [1, 2].

Les AVCI du sujet jeune se singularisent surtout par leurs étiologies diverses, leur meilleur pronostic et leur lourd impact socio-économique [3]. Ces facteurs conditionnent la démarche diagnostique et la prise en charge thérapeutique [1, 3].

Patients et observations

Nous rapportons six cas d'AVCI du sujet jeune de moins de 55 ans dans le service de médecine cardio-vasculaire de l'hôpital Principal de Dakar, recrutés sur une période d'un an allant de Février

2018 à Février 2019. Les données ont été recueillies à partir des dossiers cliniques. Nous avons recherché des données épidémiologiques (âge, genre, antécédents familiaux et personnels), cliniques (examen somatique complet), biologiques (hémogramme, bilan d'hémostase, fonction rénale, stigmates inflammatoires, lipidogramme, paramètres immunologiques, bilan de thrombophilie). Les explorations suivantes ont été systématiquement réalisées : tomodensitométrie cérébrale, échographie cardiaque transthoracique, échodoppler des troncs supra aortiques et enregistrement électrocardiographique de longue durée.

Caractéristiques de la population

Les caractéristiques épidémiologiques et cliniques des patients sont regroupées dans le **tableau I**. Il s'agissait de 2 femmes et 4 hommes dont l'âge médian est de 36 ans avec des extrêmes de 24 et 48 ans.

	Cas 1	Cas 2	Cas 3	Cas 4	Cas 5	Cas 6
Age	44	48	42	27	24	30
Genre	Femme	Homme	Homme	Homme	Homme	Femme
Antécédents personnels	Connectivite mixte (sclérodémie systémique + lupus) Myocardite aigue sans séquelle Tabagisme actif à 10 paquets.année Nécrose des condyles tibiaux	Hypertension artérielle récemment diagnostiquée Tabagisme sevré	Tabagisme à 7,5 paquets.année HTA non traitée	Angor d'effort de HTA découverte récente non suivie	Angines à répétition durant l'enfance	AVCI en 2016 Un avortement précoce Hypercholestérolémie sous traitement
Examen	Acrosclérose amputation digitale Macules érythémato-squameuses et atrophiques Lésions achromiques et alopeciantes du cuir chevelu Syndrome pyramidal gauche	Hyperhémie conjonctivale Adénopathies axillaires gauches d'allure tumorale Syndrome pyramidal gauche non proportionnel d'installation progressive	Syndrome pyramidal droit non proportionnel	Syndrome pyramidal droit Assourdissement des bruits du cœur	Souffle d'insuffisance mitrale 4/6 Souffle d'insuffisance aortique Sepsis Syndrome pyramidal gauche	Syndrome pyramidal gauche non proportionnel

HTA : hypertension artérielle

Quatre d'entre eux présentaient des facteurs de risque cardio-vasculaires : hypertension artérielle (cas n° 2, n° 3 et n° 4), tabagisme (cas n° 1, n° 2 et n° 3), hypercholestérolémie (cas n° 6). Le cas n° 1 était suivie pour une connectivite mixte (sclérodémie systémique associée à un lupus), ayant été hospitalisé 1 an auparavant pour une myocardite aigue totalement résolutive sans séquelles. Des antécédents d'angines à répétition durant l'enfance étaient retrouvés chez le patient n° 5. La 6ème patiente avait déjà présenté un AVCI deux ans auparavant et un avortement précoce.

L'examen clinique de ces patients révélait en dehors du syndrome pyramidal des lésions cutanéomuqueuses (**figures 1 et 2**) chez le cas n° 1 (acrosclérose, amputation digitale, macules érythémato-squameuses atrophiques au niveau du visage et des coudes, lésions achromiques alopeciantes du cuir chevelu). Le cas n° 2 présentait une hyperhémie conjonctivale et des adénopathies axillaires gauches d'allure tumorale, avec installation progressive du déficit moteur. Un assourdissement des bruits du cœur était retrouvé chez le cas n° 4 tandis que l'auscultation du cas n° 5 retrouvait des souffles

d'insuffisance mitrale 4/6 et d'insuffisance aortique 3/6 dans un contexte de sepsis.

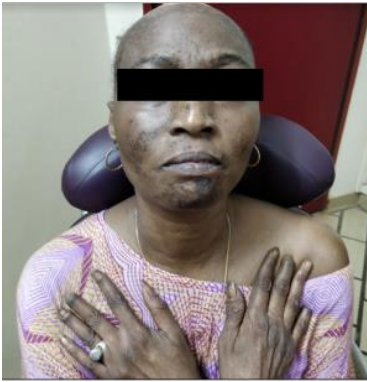

Figure 1 : Acrosclérose amputation digitale, macules érythémato-squameuses et atrophiques au niveau du visage

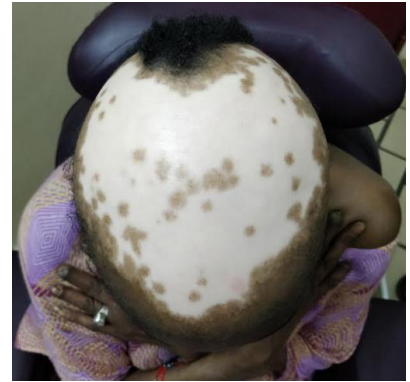

Figure 2 : Lésions achromiques, alopéciantes du cuir chevelu

Les données biologiques et radiologiques sont rapportées dans le **Tableau II**.

Tableau II : Données biologiques et radiologiques

	Cas n1	Cas n2	Cas n3	Cas n4	Cas n5	Cas n6
NFS	Normal	Hb à 22,6 g/dl, GR à 8,96.109 éléments/mm ³ , Ht à 75,6% Plaquettes à 606.109éléments/mm ³	normal	Normal	Hyperleucocytose à 24.103 éléments/mm ³	Normal
Bilan d'hémostase	Normal		normal	Normal	Normal	Normal
Bilan rénal	Normal	Normal	normal	Normal	Normal	Normal
Bilan inflammatoire	Normal		Normal	Normal	CRP à 58 mg/l ; VS accélérée	Normal
Bilan lipidique	CT à 2,48 g/l	Normal	CT à 3,20 g/l ; LDLc à 1,9 g/l ; HDLc à 0,52 g/l ; Tg à 2,44 g/l	Normal	Normal	CT à 2,05 g/l
Autre bilan biologique	Anticorps anti U1 RNP positifs	Hyperuricémie Sérologie rétrovirale négative	Sérologie rétrovirale négative	Sérologie rétrovirale négative	Hémocultures positives à Streptococcus pneumoniae	Sérologie rétrovirale négative TPHA et VDRL négatifs Protéines S/C, antithrombine III normaux Homocystéinémie normale Anticorps anti phospholipides négatifs Anticorps anti-nucléaires totaux négatifs
TDM cérébrale	Deux foyers d'AVCI subaigu des noyaux gris centraux droits (territoire sylvien profond droit)	Deux foyers d'infarctus cérébral récent insulaire droit et frontal droit avec des lacunes sur fond de leucoencéphalopathie.	Hypodensités sous corticales pariétales et temporo-pariétales gauches	Hypodensité cortico sous corticale pariétale gauche + hyperdensité spontanée des branches de la sylvienne Plage d'hypodensité ancienne frontale gauche	Hypodensité cortico sous corticale pariétale droite	
Autre examen		Echographie abdominale : splénomégalie type 1				IRM cérébrale : multiples plages ischémiques récentes (4 sus tentorielles droites) dans le territoire de la sylvienne superficielle droite et la cérébrale postérieure droite

Hb : hémoglobininémie ; GR : globules rouges ; Ht : hématocrite ; GB : globules blancs ; CRP : C-reactive Protein ; VS : vitesse de sédimentation ; CT : cholestérol total ; HDLc : cholestérol HDL ; LDLc : cholestérol LDL ; Tg : triglycérides ; TPHA : Treponema Pallidum Hemagglutinins Assay ; VDRL : Venereal Disease Research Laboratory ;

Elles mettent en évidence une polyglobulie chez le cas n° 2 avec augmentation du taux de globules rouges, de plaquettes et de l'hématocrite ; un syndrome inflammatoire biologique non spécifique et des hémocultures positives à *Streptococcus pneumoniae* étaient présents chez le cas n° 5. Le bilan immunologique du cas n° 1 révélait une positivité des anticorps anti U1 RNP à 4 ; cependant, celui du cas n° 6 (sérologies syphilitiques, anticorps anti ECT et anti DNA

natifs, anticorps anti phospholipides, recherche du déficit en protéines C et S et antithrombine III, homocystéinémie) était négatif. Son IRM cérébrale montrait de multiples plaques ischémiques récentes en territoire sylvien superficiel droit, tandis que l'angio-IRM cérébrale retrouvait une sténose distale du segment M1 de la sylvienne droite et un aspect grêle des branches M2 (**figure 3**).

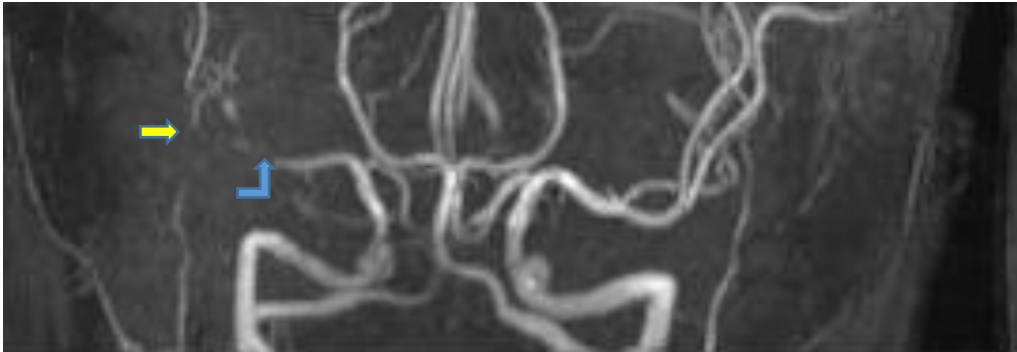


Figure 3 : Sténose distale M1 de l'artère sylvienne droite (flèche bleue) et aspect grêle des branches M2 (flèche jaune)

Les résultats des explorations cardiovasculaires sont résumés dans le **Tableau III**. Aucun des patients ne présentait de trouble du rythme ou de la conduction permanent ou paroxystique. L'échocardiographie révélait une hypertrophie concentrique des parois du VG dans le cas n° 2 et un remodelage concentrique du VG dans le cas n° 3. De grosses végétations étaient visibles au

niveau de la valve mitrale du patient n° 5. Le patient n° 4 avait des troubles de la cinétique segmentaire altérant sévèrement la fonction systolique du ventricule gauche, siège d'un thrombus apical. Sa coronarographie montrait une lésion subocclusive thrombotique de l'artère interventriculaire antérieure proximale.

Tableau III : Explorations cardio-vasculaires

	Cas n1	Cas n2	Cas n3	Cas n4	Cas n5	Cas n6
ECG	Hypertrophie auriculaire gauche	Hypertrophie biauriculaire aspect QS en inférieur	Hypertrophie auriculaire gauche, hypertrophie ventriculaire gauche systolique	Hypertrophie ventriculaire gauche Défaut de progression des ondes R et ischémie sous épocardique en antéroseptal	Hypertrophie auriculaire gauche	Ondes T négatives en antéro- septal
HolterECG	normal	normal	normal	Non réalisé	Non réalisé	normal
ETT	normal	Hypertrophie concentrique des parois du VG	Remodelage concentrique des parois du VG	Akinésie septale, hypocinésie antéroseptale, thrombus apical en fer à cheval Altération FEVG à 35%	Grosses végétations au niveau de la valve mitrale Insuffisance mitrale sévère Insuffisance aortique moyenne	normal
Echodoppler des troncs supra aortiques	normale	normale	normale	Non réalisé	Non réalisé	normale
Autres				Coronarographie : Lésion subocclusive thrombotique IVA proximale avec flux TIMI2		ETO : normale

ECG : électrocardiogramme ; ETT : échocardiographie transthoracique ; VG : ventricule gauche ; FEVG : fraction d'éjection du ventricule gauche ; IVA : interventriculaire antérieure ; ETO : échocardiographie trans oesophagienne

Etiologies

Les étiologies suivantes ont été retenues à l'issue des explorations :

- Cas n° 1 : étiologie probablement multifactorielle (terrain de connectivite mixte sous corticothérapie au long cours associée à un tabagisme actif

- Cas n° 2 : Polyglobulie
- Cas n° 3 : athérosclérose probable sur hypertension artérielle non traitée et tabagisme actif
- Cas n° 4 : cardiopathie ischémique dilatée hypokinétique
- Cas n° 5 : endocardite infectieuse sur valvulopathie mitrale
- Cas n° 6 : vascularite de cause indéterminée

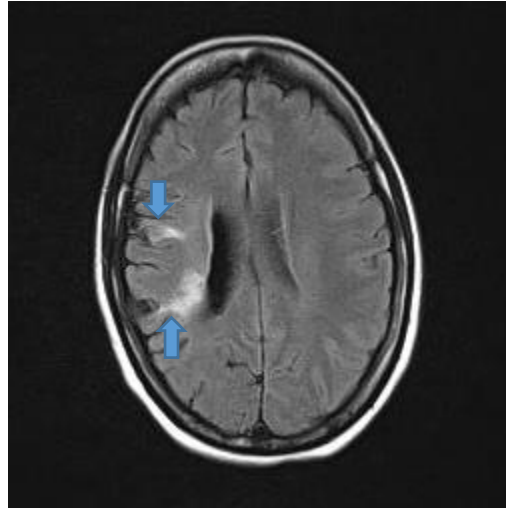


Figure 4 : séquelles d'infarctus en territoire sylvien superficiel droit

Evolution

L'évolution était favorable chez cinq de nos patients avec une récupération complète (cas n° 1, n° 2, n° 3 et n° 6) ou quasi complète (cas n° 4). Le patient n° 5, atteint d'une endocardite infectieuse, est décédé des suites d'un choc mixte (septique et cardiogénique).

Discussion

Epidémiologie

L'incidence des AVCI chez les adultes jeunes augmente depuis les années 1980, parallèlement à l'augmentation de la prévalence des FDRCV et de la toxicomanie dans cette frange de la population [4, 5]. Elle serait plus élevée dans les pays non industrialisés (19 à 30% vs 5 à 10% dans les pays développés) [5] et chez les sujets noirs [1]. Dans la cohorte ouest-africaine SIREN publiée en 2018, environ 25% des AVCI survenaient chez les sujets de moins de 50 ans [6]. Au sein de la population jeune, l'incidence des AVCI augmente aussi avec l'âge, avec une majorité de sujets de plus de 40 ans [1].

Démarche diagnostique

La démarche diagnostique au cours des AVCI du sujet jeune diffère selon les pays, les services d'accueil et le plateau technique disponible [7]. Nos patients ont tous bénéficié dans un premier temps d'un bilan biologique minimal (hémogramme, TP/TCA, fonction rénale, lipidogramme, fibrinémie, VS, CRP, sérologie rétrovirale) et d'un bilan cardiologique (ECG, échocardiographie, Holter ECG, échodoppler des troncs supra aortiques).

La réalisation systématique du HolterECG s'est révélée peu fructueuse dans notre recherche étiologique. La durée d'enregistrement est minimale (24h) dans notre pratique or, la fréquence de détection de la fibrillation atriale augmente avec la durée de l'enregistrement [8]. Ceci pourrait expliquer en partie l'absence de troubles du rythme dans notre série. D'autres auteurs soulignent cette faible rentabilité diagnostique du HolterECG chez les sujets jeunes [1].

Les autres investigations étaient effectuées en fonction du contexte clinique et des résultats de l'exploration initiale. Il s'agit en particulier de la recherche d'auto-anticorps (anticorps anti phospholipides, anticorps anti DNA natifs/anti ECT, etc.), du bilan de thrombophilie (déficit en protéine C et S et en antithrombine III, béta 2 glycoprotéine), du dosage de l'homocystéinémie, de la recherche de mutation du gène Jak2, de la sérologie syphilitique, de l'électrophorèse des protéines sériques, du fond d'œil. Au plan cardiaque, l'échocardiographie trans œsophagienne et la coronarographie ont été effectuées dans certains cas.

Etiologies

Les étiologies des AVCI sont distinguées en plusieurs groupes selon la classification TOAST [9] :

- Les causes cardio-emboliques
- L'athérosclérose des gros vaisseaux
- L'occlusion des petits vaisseaux (lacunes ischémiques)
- Les AVCI d'une autre origine déterminée (dissection artérielle, artériopathies non

athérosclérotiques, désordres
hématologiques)

- Les AVCI d'étiologie indéterminée (cryptogéniques)

Causes cardio-emboliques

Elles occupent une place importante dans les causes d'AVCI du sujet jeune, avec des fréquences variant selon le contexte épidémiologique, les services d'accueil et le plateau technique. Les valvulopathies rhumatismales et leurs complications (rétrécissement mitral, prothèse valvulaire mécanique, endocardite) appartiennent au groupe des cardiopathies à haut risque embolique qui sont incriminées plus souvent que les cardiopathies à faible risque embolique. Au cours de notre étude, un patient de 24 ans présentait une endocardite infectieuse sur poly valvulopathie rhumatismale. Un autre patient de 27 ans était atteint d'une cardiopathie ischémique hypokinétique compliquée d'un thrombus apical gauche. L'étude SIREN réalisée au Nigéria et au Ghana révélait 12,4% d'AVCI cardio-emboliques [6], ce qui était similaire aux travaux de Kefi et al en Tunisie (11,8%) [10] et de l'étude ASCOD (11,8%) [11]. D'autres séries européennes trouvaient des prévalences allant de 10 à 34% [12, 13].

Causes artérielles

L'athérosclérose est une cause peu fréquente d'AVCI de l'adulte jeune, concernant moins de 10% des cas en Tunisie ou en Europe [10, 12]. Cependant, plusieurs études confirment la forte prévalence des FDRCV traditionnels tels que le tabagisme, l'HTA, la dyslipidémie, le diabète, et l'obésité chez les sujets jeunes victimes d'AVCI [14, 15]. Leur mise en cause directe dans la pathogénie reste discutée. Cependant leur participation à la majoration du risque d'AVCI et à la survenue de récurrences est clairement prouvée [6, 13, 15, 16].

Dans notre série, un patient de 42 ans (cas n° 3) présentait un risque cardio-vasculaire élevé avec un tabagisme actif, une hypertension artérielle non suivie compliquée d'hypertrophie ventriculaire gauche à l'échocardiographie, et une dyslipidémie. D'autres études retrouvent une prévalence de 12 à 31% d'athérosclérose variant selon l'âge d'inclusion [11, 17].

La dissection d'une artère cervicale est la 1^{ère} cause d'AVCI du sujet jeune avant 45 ans dans les pays développés depuis la disparition des valvulopathies rhumatismales [1, 18, 19]. Elle survient soit dans un contexte de maladie héréditaire du tissu conjonctif (Ehlers Danlos,

Marfan) ou d'altération de la paroi artérielle par des facteurs infectieux ou traumatiques. L'échodoppler cervical, l'angioscanner et l'angiographie par résonance magnétique peuvent mettre en évidence un hématome de la paroi artérielle.

D'autres causes artérielles sont impliquées dans les AVCI du sujet jeune :

- les angéites secondaires au cours des maladies systémiques (périartérite noueuse, lupus, maladie de Churg Strauss, maladie de Behcet, syndrome de Gougerot Sjögren, sarcoïdose, maladies inflammatoires chroniques de l'intestin, maladie de Takayashu, syndrome de Cogan). Ces pathologies doublent le risque d'AVCI durant la première année d'hospitalisation [20]. La patiente de la première observation était suivie pour un lupus discoïde et une sclérodermie systémique depuis 6 ans avant son accident, dans un contexte de tabagisme et de faible activité du lupus. Ceci vient confirmer le rôle des FDRCV classiques dans la survenue ou la précipitation d'événements cardio-vasculaires au cours des maladies systémiques [20, 21]. Le cas n°6 relevait d'une vascularite de découverte récente dont l'étiologie reste encore indéterminée, sur dyslipidémie.
- les angéites infectieuses (VIH, syphilis, tuberculose, Lyme, paludisme, VZV, cryptococcose). Balogou et al trouvaient 16,7% de séropositivité au VIH [22]. Le mécanisme d'action du coronavirus est encore en cours d'étude. Cependant, il existe au cours de l'infection à SARS Cov2 une réaction inflammatoire exagérée provoquant un état d'hypercoagulabilité et une atteinte de l'endothélium vasculaire. Cette réaction est à l'origine d'une thrombose sévère, souvent multifocale et atypique de gros vaisseaux, plus fréquente chez les hommes [23]. Nos présents dossiers ont été colligés avant l'avènement de cette pandémie.
- les artériopathies radiques
- les occlusions des petits vaisseaux perforants cérébraux (lipohyalinose, le syndrome CADASIL Cerebral Autosomal Dominant Arteriopathy with Subcortical Infarcts and Leukoencephalopathy)
- le syndrome de Moya Moya (télangiectasies profondes associées à une

sténose serrée occlusive ou non d'une artère carotidienne au niveau de leur bifurcation) plus souvent retrouvée dans les populations asiatiques

- la maladie de Fabry
- la dysplasie fibromusculaire plus fréquente chez les femmes et associé à un fort taux de récurrence [14]
- les angiopathies cérébrales aiguës bénignes (post partum, toxiques)
- les anévrismes non rompus des artères intracrâniennes

Causes hématologiques

Elles constituent entre 2 et 16% des AVC du sujet jeune [2]. Dans notre série, nous avons retrouvé un cas de polyglobulie, tandis que Balogou au Bénin colligeait 12,5% de cas [22]. Une étude italienne avait suivi 1213 patients atteints de polyglobulie sur 20 ans et avait révélé un taux d'AVC de 9,5% [2]. Le tableau se caractérise par une installation progressive des signes et une localisation le plus souvent sous corticale. Le risque thrombotique est corrélé à l'hématocrite et aux anomalies de la fonction plaquettaire [2]. Notre patient a bénéficié d'un traitement par saignées dans un premier temps associé à l'aspirine à dose anti agrégante.

D'autres pathologies hématologiques à l'origine d'une hypercoagulabilité sont évoquées au cours des AVCI : la drépanocytose SS fréquente dans nos régions [22], le syndrome des anticorps anti phospholipides qu'il soit primaire ou secondaire, la thrombocytémie essentielle, la coagulation intravasculaire disséminée (CIVD), le myélome multiple [24]. L'hyperhomocystéinémie est un facteur mineur de thrombose artérielle [25].

Causes indéterminées

Selon l'exhaustivité du bilan étiologique et les séries, 15 à 45% des AVCI de l'adulte jeune restent de cause indéterminée [1]. Un AVCI est dit cryptogénique lorsqu'aucune cause n'est clairement authentifiée malgré un bilan approfondi [18]. Deux sous-groupes sont distingués : les AVCI sans aucune étiologie évidente et les AVCI associés à une cause possible mais incertaine. Dans ce dernier sous-groupe, sont cités :

- les plaques d'athérome non obstructives avec sténose de moins de 50%
- le foramen ovale perméable (FOP): responsable d'AVCI par un mécanisme d'embolie paradoxale. Le débat reste encore ouvert sur le rôle direct de ces FOP comme cause d'AVCI. En Afrique, peu de centres réalisent systématiquement une

échocardiographie trans œsophagienne ou une épreuve de contraste à la recherche d'un FOP, expliquant le peu de données africaines existant sur cette anomalie [6, 10, 22]. La fermeture du FOP par une prothèse aurait montré un bénéfice dans la prévention des récurrences comparé au traitement médical seul dans une méta analyse [26].

- L'anévrisme du septum inter atrial (ASIA) associé ou non à un FOP : elle entraîne une dysfonction atriale pouvant être à l'origine de thrombus intra-auriculaire gauche. Le traitement anti-agrégant plaquettaire est prescrit en première intention [18].
- Les drogues illicites (amphétamines, cocaïne, cannabis) qui sont liées à 12% des AVCI avant 35 ans aux Etats Unis [27].
- La migraine avec aura surtout chez les jeunes femmes, qui ont des crises fréquentes, associées à d'autres facteurs comme le tabagisme et la contraception orale [1, 12, 28].

Conclusion

L'approche diagnostique au cours des accidents ischémiques cérébraux du sujet jeune doit être rigoureuse, exhaustive mais surtout adaptée au contexte clinique. Si l'athérosclérose est l'étiologie la plus fréquente entre 45 et 54 ans, les cardiopathies emboligènes et la dissection d'une artère cervicale doivent être recherchées devant tout AVCI avant 45 ans. L'imagerie cérébrale en particulier l'angioIRM est un grand apport sur le plan de la caractérisation de certaines lésions spécifiques. Le bilan hématologique ou immunologique sera personnalisé. Cependant plusieurs étiologies restent encore incertaines ou indéterminées malgré un bilan exhaustif.

Les auteurs ne déclarent aucun conflit d'intérêts.

Contribution des auteurs

Les différents auteurs ont contribué à la prise en charge diagnostique et thérapeutique des patients et à la relecture du présent document.

REFERENCES

1. Leys D, Lucas C, Gautier C, Hachulla E, Pruvo JP. Accidents ischémiques cérébraux du sujet jeune. *EMC Neurologie*. 2004 ; 1(4) : 375-89

2. Crassard I, Woimant F. Affections hématologiques et accidents vasculaires cérébraux. *EMC Neurologie*. 2005 ; 2(3) : 339-48
3. Ekker MS, Boot EM, Singhal AS et al. Epidemiology, aetiology, and management of ischaemic stroke in young adults. *Lancet Neurology*. 2018; 17: 790-801
4. Putaala J. Ischemic Stroke in Young Adults. *Continuum (Minneap Minn)*. 2020; 26(2): 386-414
5. Hathidara MY, Saini V, Malik AM. Stroke in the Young: a Global Update. *Current Neurology and Neuroscience Reports*. 2019; 19(11): 91
6. Sarfo FS, Ovbiagele B, Gebregziabher M et al. Stroke Among Young West Africans: Evidence From the SIREN (Stroke Investigative Research and Educational Network) Large Multisite Case-Control Study. *Stroke*. 2018; 49(5): 1116-1122
7. Balogou AAK, Mofou B, Apetse K et al. Accident vasculaire cérébral du sujet jeune : quelle approche diagnostique en Afrique. *Rev Neurol*. 2020 Suppl ; 276 : S64
8. Kirchhof P, Auricchio A, Bax J, et al. Outcome parameters for trials in atrial fibrillation: Executive summary: recommendations from a consensus conference organized by the German atrial fibrillation competence network (AFNET) and the European heart rhythm association (EHRA). *Eur Heart J* 2007 ; 28 : 2803-17
9. Adams HP, Bendixen BH, Kappelle LJ et al. Classification of subtype of acute ischemic stroke. Definitions for use in a multicenter clinical trial. TOAST. Trial of Org 10172 in Acute Stroke Treatment. *Stroke*. 1993; 24(1): 35-41
10. Kefi A, Larbi T, Abdallah M, et al. Young ischemic stroke in Tunisia: a multicentric study. *Int J Neurosci*. 2017; 127(4): 314-319
11. Amarenco P, Bogousslavsky J, Caplan LR et al. The ASCOD Phenotyping of Ischemic Stroke (Updated ASCO Phenotyping). *Cerebrovascular Diseases*. 2013; 36: 1-5
12. Smajlović D. Strokes in young adults: epidemiology and prevention. *Vasc Health Risk Manag*. 2015; 11: 157-164
13. Renna R, Pilato F, Profice P, et al. Risk factor and etiology analysis of ischemic stroke in young adult patients. *J Stroke Cerebrovasc Dis*. 2014; 23(3): e221-e227
14. George MG, Tong X, Bowman BA. Prevalence of cardiovascular risk factors and strokes in younger adults. *JAMA Neurology*. 2017; 74: 695-703
15. Aigner A, Grittner U, Rolfs A et al. Contribution of Established Stroke Risk Factors to the Burden of Stroke in Young Adults. *Stroke*. 2017 Jul; 48(7): 1744-1751
16. O'Donnell M, Xavier D, Diener C, Sacco R, Lisheng L, Zhang H, et al. Rationale and design of INTERSTROKE: a global case-control study of risk factors for stroke. *Neuroepidemiology*. 2010; 35: 36-44
17. Khammassi N, Ben Sassi Y, Aloui A et al. L'accident ischémique cérébral chez le sujet jeune : à propos de 6 cas. *Pan African Medical Journal*. 2015 ; 22 : 142
18. Larrue V. Accident vasculaire cérébral ischémique du jeune adulte. Causes et bilan diagnostique. *Pratique Neurologique FMC*. 2017 ; 8 : 61-5
19. Kono Y, Terasawa Y, Sakai K, et al. Risk factors, etiology, and outcome of ischemic stroke in young adults: A Japanese multicenter prospective study. *J Neurol Sci*. 2020; 417: 117068
20. Zöller B, Li X, Sundquist J, Sundquist K. Risk of subsequent ischemic and hemorrhagic stroke in patients hospitalized for immune-mediated diseases: a nationwide follow-up study from Sweden. *BMC Neurol*. 2012; 12: 41
21. Allaoui A, Echchilali K, Moudatir M et al. Etiologies des accidents vasculaires cérébraux ischémiques chez les jeunes : apport de l'interniste [Causes of stroke among young people: role of the internist]. *Pan Afr Med J*. 2018 ; 30 : 114
22. Balogou AAK, Grunitzky EK, Assogba K et al. Accidents vasculaires cérébraux chez le sujet jeune (15 à 45 ans) dans le service de neurologie du CHU campus de Lomé. *Afr J Neurol Sci*. 2008 ; 27 : 2

23. John S, Hussain SI, Piechowski-Jozwiak B, et al. Clinical characteristics and admission patterns of stroke patients during the COVID 19 pandemic: A single center retrospective, observational study from the Abu Dhabi, United Arab Emirates. *Clin Neurol Neurosurg.* 2020; 199: 106227
24. Gonthier A, Bogousslavski J. Cerebral infarction of arterial origin and haematological causation: the Lausanne experience and a review of the literature. *Revue Neurologique.* 2004; 160(11): 1029-39
25. Girardel JM, Malkoun I. Quelle exploration de l'hémostase dans les accidents vasculaires cérébraux ? *Immuno-analyse et biologie spécialisée.* 2006 ; 21 : 239-45
26. Darmoch F, Al-Khadra Y, Soud M et al. Transcatheter Closure of Patent Foramen Ovale versus Medical Therapy after Cryptogenic Stroke: A Meta-Analysis of Randomized Controlled Trials. *Cerebrovasc Dis.* 2018; 45(3-4): 162-169
27. Barbieux M, Veran O, Detante O. Accidents vasculaires cérébraux ischémiques du sujet jeune et toxiques. *La Revue De Médecine Interne.* 2012 ; 33 : 35-40
28. Martinez-Majander N, Artto V, Ylikotila P et al. Association between Migraine and Cryptogenic Ischemic Stroke in Young Adults. *Ann Neurol.* 2021; 89: 242-253